УДК: 616.34-007.276+616-006:617-089
©Коллектив авторов, 2015

СОВРЕМЕННЫЕ АСПЕКТЫ ХИРУРГИЧЕСКОГО ЛЕЧЕНИЯ ОСТРОЙ ОБТУРАЦИОННОЙ ТОЛСТОКИШЕЧНОЙ НЕПРОХОДИМОСТИ ОПУХОЛЕВОГО ГЕНЕЗА

А. Г. Хитарьян[1], И. А. Мизиев[4], Е. Э. Глумов[3], И. О. Карпова[2], С. А. Ковалев[1], А. А. Орехов[1]

[1]*ГБОУ ВПО «Ростовский государственный медицинский университет» Минздрава России*

Адрес переписки: *пер. Нахичеванский, д.29, Ростов-на-Дону, 344022, Российская Федерация*

[2]*НУЗ «ДКБ на станции Ростов-Главный» ОАО «РЖД»*

Адрес переписки: *ул. Варфоломеева, д. 92 А, Ростов-на-Дону, Российская Федерация*

[3]*ГБУ РО «Онкодиспансер»*

Адрес переписки: *пр. Соколова, д.9, Ростов-на-Дону, 344006, Российская Федерация*

[4]*Кабардино-балкарский государственный университет*

Адрес переписки*: ул. Чернышевского, д.175, Нальчик, 360004, Российская Федерация*

E-mail: *ale-orekhov@yandex.ru*

РЕЗЮМЕ

Отмечается неуклонный рост количества пациентов с острой обтурационной толстокишечной непроходимостью опухолевого генеза. Все более широкое внедрение самораспрaвляющихся металлических стентов хирургическую практику изменило во многом условия и возможности оперативного лечения этого вида непроходимости. Цель исследования: улучшение результатов хирургического лечения пациентов с острой обтурационной толстокишечной непроходимостью опухолевого генеза. Нами было проведено мультицентровое ретроспективное когортное сравнительное исследование у 136 пациентов оперированных в хирургическом отделении НУЗ «Дорожная клиническая больница на ст. Ростов-Главный ОАО «РЖД» по поводу ОТКН опухолевой этиологии. В результате проведенного исследования были получены следующие результаты. Технически стентирование успешно выполнено у всех больных. Средняя продолжительность вмешательства составила 51,3 мин (от 40 до 70 минут). Окончательное расправление стентов наблюдалось от 1-х до 3-х суток после их установки. Всем больным после установки СМС производили контрольную рентгенографию брюшной полости.

Лечение больных с острой толстокишечной непроходимостью опухолевого генеза требует индивидуального дифференцированного подхода с учетом причины нарушения кишечного пассажа, тяжести сопутствующей патологии, степени прогрессирования кишечной непроходимости и возможностей хирургического стационара.

MODERN ASPECTS OF SURGICAL TREATMENT OF ACUTE OBSTRUCTIVE COLONIC OBSTRUCTION OF TUMOR GENESIS

A. G. Khitaryan, I. A. Miziev, E. E. Glumov, I. O. Karpova, S. A. Kovalev, A. A. Orekhov

SUMMARY

Relevance: There are some reports about stenting of the colon-cavity in cases with cancer colon-obstruction as a stage of treatment for the last time. However, there are some data with high frequency of earlier postoperative complucations, such as a perforation of the colon and tumor, the bleeding, the distal migration of the stent.

The purpouse of the study: identify the clinical and morphological parallels necrobiotic processes in the large intestine, as a predictor of unfavorable course of acute obstructive intestinal tumor obstruction intraintestinal after stenting..

Materials and methods: In the article retrospective analysis of clinic-morphological connections of 100 cases subscribes. The biopsy was taken during operation.

Results and their discussion: The clinical symptoms combined with the necrobiotic proses in the colon`s wall were identifycated. They can be considered as a predictors of adverse outcome after stenting of colon-cavity in cases of the cancer colon-obstruction.

Conclusion: Clinico-morfological connections as predictor of the complications after stenting in the cancer colon obstruction.

Ключевые слова: эндоскопическое исследование, острая обтурационная толстокишечная непроходимость, самораспрaвляющиеся металлические стенты.

Актуальность проблемы. При несомненных достижениях в хирургии толстой кишки опухоли, осложненные острой кишечной непроходимостью, представляет серьезную хирургическую и социально-экономическую проблему в связи с высоким процентом осложнений и длительным сроком 2-3-х этапного лечения [2,13]. По данным современной литературы, в

настоящее время на опухолевую обтурационную толстокишечную непроходимость приходится около 50-60 % форм непроходимости. Летальность при ОТКН достигает от 21,2 до 43% и не имеет тенденции к снижению [1, 2, 3]. При несомненных достижениях в хирургии толстой кишки опухоли, осложненные острой кишечной непроходимостью, представляет серьезную хирургическую и социально-экономическую проблему в связи с высоким процентом осложнений и длительным сроком 2-3-х этапного лечения [2,13]. Среди госпитализированных по поводу острой обтурационной толстокишечной непроходимости пациенты старше 60 лет составляют 80-90% [12]. Наличие тяжелой сопутствующей сердечно-сосудистой и дыхательной патологией у этой категории лиц достигает 100%. Кроме того только единичные пациенты поступают в хирургический стационар в первые сутки после начала заболевания, подавляющее большинство (60-90%) – в сроки более 3-х суток [9, 15]. Все перечисленное обусловливает высокую послеоперационную летальность при острой кишечной непроходимости. Она в настоящее время по данным разных авторов достигает 23-52%. Частота послеоперационных гнойно-септических осложнений при выполнении операции на высоте острой толстокишечной непроходимости достигает 38,6-80% [11]. Неудовлетворительность результатов лечения больных этой группы заставила хирургов обратиться к возможностям миниинвазивных вмешательств [5, 6, 11]. Наиболее физиологичным из этих методов является эндоскопическое стентирование пораженного опухолью участка толстой кишки- оно может применяться в качестве первого подготовительного этапа к последующему радикальному оперативному лечению, либо быть окончательным методом лечения неоперабельных больных с распространенным опухолевым процессом или тяжелой сопутствующей соматической патологией. Все более широкое внедрение самораспрявляющихся металлических стентов (СМС) хирургическую практику изменило во многом условия и возможности оперативного лечения ОТКН. Большое количество пациентов с запущенными формами заболеваниями, возможность развития осложнений от стентирования- перфораций кишечника и опухоли, кровотечения, дистальная миграция стентов требуют индивидуального дифференцированного подхода в тактике лечения больных с опухолями левой половины толстого кишечника и прямой кишки, осложненными толстокишечной непроходимостью [1, 3, 10, 14]. Вместе с тем эндоскопические вмешательства с использованием СМС нуждаются в определении четких показаний и противопоказаний для достижения хороших результатов лечения.

Цель исследования: оптимизация результатов лечения пациентов с опухолевой острой обтурационной тослтокишечной непроходимостью.

МАТЕРИАЛЫ И МЕТОДЫ ИССЛЕДОВАНИЯ

Проведено мультицентровое ретроспективное когортное сравнительное исследование у 136 пациентов оперированных в хирургическом отделении НУЗ «Дорожная клиническая больница на ст. Ростов-Главный ОАО «РЖД» по поводу ОТКН опухолевой этиологии. Все пациенты поступили в стационар с явлениями острой толстокишечной непроходимостью - 55 мужчин (40%) и 81 женщины (60%) в возрасте от 49 до 82 лет, с различной степенью выраженности сопутствующей патологии. Сопутствующая соматическая патология выявлена 82 % больных. Преобладали поражения сердечно-сосудистой системы у 43% больных, дыхательной системы у 38%, нервной системы – 11 %, мочевыделительной - 4% больных.

Таблица 1

Распределение пациентов в зависимости от локализации опухоли в исследуемых группах

Локализация опухоли	I группа (n=66)	II группа (n=70)	Всего	P
селезеночный изгиб	14	12	26	>0,05
нисходящая ободочной кишки	5	7	13	>0,05
сигмовидной кишка	30	31	61	>0,05
Ректосигмоидный переход	10	11	21	>0,05
верхнеампулярный отдел прямой кишки	7	9	16	>0,05

Диагностический этап обследования включал в себя клинико-лабораторные, рентгенологические, ультразвуковые исследования, ирригографию, видеоколоноскопию. Всем больным в день поступления в стационар производилась оценка тяжести физического состояния с использованием шкалы SAPS. Система SAPS включает 14 клинико-лабораторных показате-

лей и оценку неврологического статуса по шкале Глазго. Применение системы SAPS позволяет объективно оценить тяжесть состояния больного и эффективность проводимой терапии. Оценку общего состояния больных при поступлении производили по шкале SOFA (таб.3).

Таблица 2

Характеристика органной дисфункции по шкале SOFA

Показатели	I группа (n=66)		II группа (n=70)	
	абс	%	абс	%
Дыхание (PaO2/FiO2)	32	50	64	91,7
Коагуляция (тромбоциты *103)	5	5,7	7	14,6
Почки (креатинин, ммоль/л) или объем диуреза	27	40,9	48	68,5
Печень (билирубин, ммоль/л)	7	10,6	9	12,8
Артериальная гипотензия	10	15,5	55	78,8
ЦНС, шкала Глазго	5	5,77	35	50

Таблица 3

Тяжесть полиорганной недостаточности по шкале SOFA

Показатели	I группа (n=66)		II группа (n=70)	
	абс	%	абс	%
1-2	18	27,3	0	0
3-4	34	51,5	18	25,7
5-6	10	15,1	29	41,4
7-8	4	6,1	23	32,9
9-10	-	-	-	-

При анализе дооперационного состояния больных по данным суммарной бальной оценки параметров по шкале SOFA признаки развивающейся полиорганной недостаточности, при значении более 4 баллов, у больных 1-й группы отмечались у 14 (21,2%) пациентов, во 2-й группе у 52 (74,3%) пациентов.

Наиболее объективным методами исследования для определения тактики лечения были УЗИ, обзорная рентгенография брюшной полости и видеоколоноскопия.

У всех пациентов первой и второй группы до операции выявляли ультразвуковой симптом поражения полого органа (рис.2). Выраженное утолщение стенки более 4 мм отмечалось у 21 пациентов (31,1%) 1-й группы и у всех пациентов (100%) второй. У 44 пациентов (62,8%) второй группы кроме утолщения стенки кишки отмечался симптом удвоение стенки полого органа (таб.4).

Таблица 4

Ультразвуковые показатели до операции

УЗ признак	Группа I (n=66)	Группа II (n=70)
Симптом удвоения кишечной стенки	10	44 (62,8 %)
Утолщение стенки толстой кишки более 4 мм	21 (31,1 %)	70 (100 %)
Увеличение диаметра кишки более 6 см	25 (37,7 %)	70 (100 %)

При выполнении видеоколоноскопии производили верификацию злокачественного опухолевого процесса толстой кишки, оценку размера опухолевого образования, особенности его локализации.

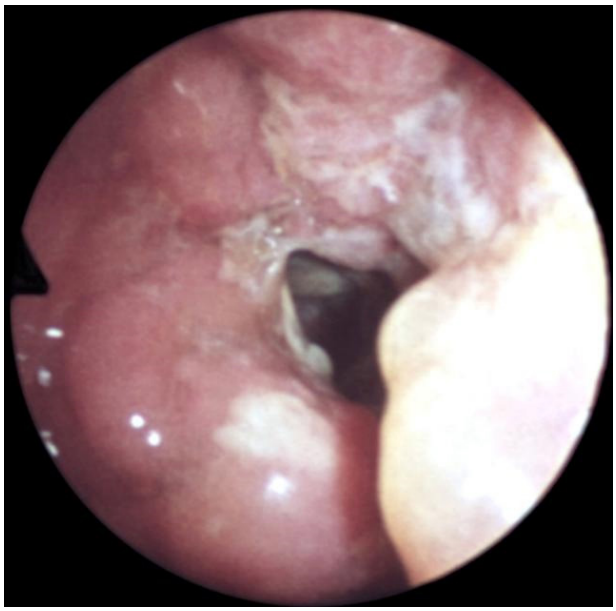

Рис.1 Эндоскопическая фотография опухоли сигмовидной кишки.

Всем поступившим пациентам лечение начинали с многокомпонентной консервативной терапии, которая включала в себя: установку назогастрального зонда, очистительные клизмы, коррекцию водно-электролитного баланса, лечение сопутствующей соматической патологии.

У 7 (4%) больных удалось добиться разрешения явлений кишечной непроходимости при помощи стандартных консервативных мероприятий. Неэффективность консервативного лечения потребовала выполнения экстренных операций.

Для оценки тяжести ОТКН использовалась классификация разработанная Федоровым В.Д.[3] и соавт. (ФГУ «Государственный научный центр колопроктологии») в 1994 году. Согласно этой классификации выделяют три степени ООКН: компенсированная, субкомпенсированная и декомпенсированная.

Показаниями к выполнению стентирования СМС служили:

- Толщина кишечной стенки в области препятствия по данным УЗИ более 4 мм.
- Декомпенсированная ОТНК.
- Тяжелые сопутствующие соматические заболевания в стадии декомпенсации из-за которых выполнение хирургических вмешательств сопровождалось высоким анестезиологическим риском.
- Распространенность опухолевого процесса.
- Техническая возможность проведения проводника.

В процессе исследования были установлены следующие противопоказания к выполнению эндоскопического стентирования:

- Толщина кишечной стенки по данным УЗИ составляла менее 4 мм.
- Подозрение о перфорации опухоли.
- Тяжесть состояние по шкале SOFA более 4 баллов.
- Выраженный стеноз который препятствует проведению проводника.

В группе пациентов (36 человек) которые соответствовали определенным нами показаниями использован разработанный способ лечения кишечной непроходимости, вызванной опухолью левой половины ободочной и прямой кишки (патент МПК A61B17/00) [7] .Который заключается в следующем :во время проведения экстренной колоноскопии проводят сонографию кишки в зоне опухоли под двойным колоноскопическим и сонографическим контролем (используют аппаратуру: колоноскоп Olympus 150 серии, Olympus Medical Systems Corp., Япония и ультразвуковой сканер SonoScape S8Exp, SonoScape Co. Ltd., Китай). По результатам УЗ-исследования определяют зону кишки с симптомом поражения полого органа и измеряют толщину кишечной стенки. В случае утолщения ее менее 4 мм, больного относят к категории безопасных по риску развития перфораци кишечника и стентирование проводят стандартизированным способом, согласно инструкциии по установки стентов.

При утолщении кишечной стенки более 4 мм и появления симптома удвоения контура кишечной стенки, больного относят к группе риска по развитию перфорации и принимают решение о проведение кишечного стентирования с мероприятиями по профилактике перфорации толстокишечной стенки, перитонеальной и интестинальной детоксикации.

Для этого в условиях медикаментозной седации выполняют видеоколоноскопию колоноскопом Olympus 150 серии, имеющим операционный канал для системы доставки 10 Fr, через операционный канал под рентгенконтролем проводят специальный проводник системы доставки стента выше места опухолевого препятствия, затем по проводнику проводят саморасширяющийся стент, например саморасширяющийся нитиноловый, колоректальный стент EndoFlex длиной от 80 до 120 мм, диаметр 20 –

22 мм с диаметром манжетки 24 – 26 мм. и устанавливают его так же под рентгенконтролем. Отмечают совпадения рентгенметок проводника и стента для толстокишечного стентирования, затем повторно выполняют колоноскопию для контроля качества установки стента. Затем трансанально выше стента проводят проводник 0.97 мм, по которому проводят вначале проводниковый катетер, а затем полиэтиленовый рентгенконтрастный катетер «pig tail» («свиной хвост»). Набор (произ-во: «Минимально инвазивные технологии (МИТ)» состоит из: дренажа диаметром 7СН (2,3 мм), длиной 250 см типа «свиной хвост» из полиэтилена рентгеноконтрастного со съемным адаптером, катетера назального диаметром 4,6 мм длиной 50 см, проводника 0,038 дюйма (0,97 мм) длиной 290 см.

После чего в катетер фракционно по 200 мл вводят физиологического раствора с энтеросорбентом Полисорб МП (ЗАО «Полисорб») (в виде водной суспензии, из расчета 0,1–0,2 г/кг массы тела (6–12 г), выполняя вращательные движения «свиным хвостом» \»pig tail»\ для дезинтеграции кишечных масс выше опухоли, проводят интестинальную перфузию общим объемом до 6 литров до чистых промывных вод. Для эвакуации кишечного содержимого трансанально устанавливают ректальный катетер 2 см в диаметре; затем после декомпрессии толстого кишечника в условиях операционной выполняют диагностическо-санационную лапароскопию. Через умбиликальный троакар, трансанально проводят воздушную пробу для исключения перфорации и лапароскопической санационный дренаж, дополнительно устанавливают дополнительный троакар и санируют брюшинную полость 5 литрами раствора антисептиков. При подозрении на инфильтрат в области опухоли устанавливают дополнительный троакар и выполняют оментализацию опухоли, дренирование брюшинной полости силиконовой трубкой через троакар и лапароскопический санационный дренаж.

Кроме этого в послеоперационном периоде учитывая выраженные изменения в гомеостазе проводили корригирующую инфузионно-трнсфузионную терапию, направленную на нормализацию кислотно-щелочного равновесия, углеводного и энергетического обмена, восполнение кровопотери и ОЦК., а также дезинтоксикационную и антибактериальную терапию, профилактику тромбоэмболических осложнений.

РЕЗУЛЬТАТЫ ИССЛЕДОВАНИЯ И ИХ ОБСУЖДЕНИЕ

В результате проведенного исследования были получены следующие результаты. Технически стентирование успешно выполнено у всех больных. Средняя продолжительность вмешательства составила 51,3 мин (от 40 до 70 минут). Окончательное расправление стентов наблюдалось от 1-х до 3-х суток после их установки. Всем больным после установки СМС производили контрольную рентгенографию брюшной полости.

Также в послеоперационном периоде проводился динамический УЗИ мониторинг при этом определялись следующие изменения они отражены в таблице №5

Таблица 5

Ультразвуковая динамика признаков ОТКН после стентирования

Ультразвуковой признак	Сутки периода после стентирования			
	1-е сутки	2-е сутки	3-е сутки	4-е сутки
Диаметр кишки	4,2±0,13см.	3,0±0,01см.	2,5± 0,14см.	2,4±0, 2
Складчатость слизистой	–	–	–	–
Толщина стенки до 4 мм	+	-	–	-
Антиперисталь тика	–	–	–	–
Ослабление или отсутствие перистальтики	–	–	–	–
Выпот в брюшной полости	–	–	–	–

Было выявлено, что на 4-е сутки послеоперационного периода диаметр кишечника приходил к нормальным показателям, толщина кишечника прогрессивно уменьшалась, что свидетельствовало о купировании явлений ОТКН. Результатом установки СМС вилось восстановление кишечного пассажа у 34 (94,4%) пациентов. Клинически в первые сутки после

стентирования отмечались умеренные признаки восстановления кишечной проходимости появлялся жидкий стул, порционно отходили газы, уменьшалось вздутие живота. На третьи сутки у 32 (89%) больных активизировалась перистальтическая функция кишечника, появлялось регулярное отхождение кала и газов.

Профилактикой такого осложнения как дислокация [5] по нашему мнению является адекватная установка СМС не менее чем на 3-4 см. выше зоны опухолевого сужения позволила избежать в наших наблюдениях случаев роста опухоли выше проксимального конца СМС и закрытия его просвета у пациентов которым лечение ограничивалось только стентированием.

В послеоперационном периоде: у 17 (47%) пациентов с раком прямой кишки беспокоили жалобы на частые позывы на дефекацию, у 4 пациентов – на частый жидкий стул. 14 (39 %) пациентам на 3-5 сутки после установки стента и проведения предоперационной подготовки были выполнены радикальные операции.

У 2 больных (6,6 %) при установке СМС имела место перфорация кишки с опухолью в стадии распада, что потребовало выполнения экстренной операции: лапаротомии, обструктивной резекции участка кишки с опухолью, санации, дренирования брюшной полости. Из них одна пациентка (2,7 %) скончалась от раковой кахексии и интоксикации. В 20 (56 %) случаях: стентирование произведено в качестве паллиативного вмешательства, выполнение радикальной операции признано невозможным вследствие распространения опухолевого процесса и тяжести сопутствующих заболеваний. Сроки наблюдения составляют от 1 до 5 лет. В группе больных которую составили пациенты с тяжелой сопутствующей патологией и терминальной стадией раковой болезни провести адекватную оценку отдаленных результатов их лечения не представляется возможным. С различными жалобами в сроки от 6 до 18 месяцев в клинику повторно обращались 10 (28%) пациентов, рентгенологически расположение у них стентов оставалось неизменным.

ВЫВОДЫ

Таким образом использование в экстренной хирургии металлических саморасширяющихся колоректальных стентов для ликвидации ОТКН является перспективным, малотравматичным, эффективным и экономически выгодным методом, способным как повысить качество предоперационной подготовки, так и улучшить качество жизни пациентам с неоперабельным раком толстой кишки в качестве окончательного способа лечения. Эндоскопическое стентирование является малотравматичным и высокоэффективным методом восстановления проходимости просвета толстой кишки у больных с обтурационной толстокишечной непроходимостью. Параметры устанавливаемых СМС (длина, диаметр, наличие или отсутствие покрытия) должны подбираться индивидуально, исходя из локализации, распространенности опухолевого процесса в пораженном отрезке толстой кишки и соответствовать задачам вмешательства. При невозможности эндоскопического вмешательства показано выполнение оперативного пособия лапаротомным доступом.

ЛИТЕРАТУРА

1. Годжелло Э.А.,Хрусталева М.В.,Галлингер Ю.И. и др. Эндоскопическое стентирование распространенного рака левой половины толстой кишки // Экспериментальная и клиническая гастроэнтерология.-2014.-№3.-С.89-93.

2. Дворниченко В.В., Шелехов А.В., Минакин Н.И. и др. Комбинированное лечение стенозирующего рака прямой кишки.// Сибирский онкологический журнал.-2007.- №3 (23).- С. 10-15.

3. Лебедев С.С., Мумладзе Р.Б. Чеченин Г.М. и др. Использование колоректальных стентов в лечении больных с острой обтурационной толстокишечной непроходимостью.//Анналы хирургии.-2014.-№5.-С.27-36.

4. Федоров А.Г., Давыдова С.В., Климов А.Е. и др. Восстановление пассажа содержимого толстой кишки при опухолевой непроходимости. //Тихоокеанский медицинский журнал.- 2011.-№ 4.- С.10–13.

5. Хатьков И.Е., Израилов Р.Е., Кулезнева Ю.В. и др. Первый опыт колоректального стентирования. // Эндоскопическая хирургия. - 2009.-№6.- С. 17-22.

6. Хитарьян А.Г., Глумов Е.Э., Мизиев И.А. и др. Результаты использования саморасширяющихся стентов у больных с колоректальным раком осложненным острой непроходимостью кишечника// Колопроктология.-2014.-№3.-С.83.

7. Патент РФ A61B17/00 опубликован 20.11.2015 Бюл.№32 авторы - Хитарьян А.Г., Глумов Е.Э., Мизиев И.А. и др. Способ выбора тактики лечения кишечной непроходимости, вызванной опухолью вызванной опухолью левой половины ободочной и прямой кишки.

8. Шабунин А.В., Парфенов И.П., Бедин В.В. и др. Опыт лечения острой обтурационной толстокишечной непроходимости с помощью установки колоректальных стентов. //Медицинский алфавит.- №9.- 2015 .-С.43-44.

9. Baron T.H. Indication and results of endoscopic rectal stenting // J. Gastrointest. Surg. 2004. Vol. 8. P. 266–269.

10. Garcia-Cano J., Sanchez-Manjavacas N., Gomez Ruiz C.J., et al. Endoscopic insertion of self-expanding metal stents in malignant colonic obstructions // Gastroenterol. Hepatol. 2006. Vol. 29. P. 610–615.

11. Lee K.M., Shin S.J., Hwang J.C. et al. Comparison of uncovered stent with covered stent for treatment of malignant colorectal obstruction.// Gastrointest Endosc 2007; 66: 931—936.

12. Mainar A., Tejero E., Maynar M. et al. Colorectal obstruction: treatment with metal stents // Radiology. 1996. Vol. 198. P. 761–764.

13. Repici A., Adler D.G., Gibbs C.M. et al. Stenting of the proximal colon in patients with malignant large bowel obstruction: techniques and outcomes // Gastrointest. Endosc.2007. Vol. 66. P. 940–944.

14. Small A.J., Young-Fadok T.M., Baron T.H. Expandable metal stent placement for benign colorectal obstruction: outcomes for 23 cases.// Surg. Endoscopic. 2008; 22: 454—462.

15. Tilney H.S., Lovegrove R.E., Purkayastha S. et al. Comparison of colonic stenting and open surgery for malignant large bowel obstruction // Surg. Endosc. 2007. Vol. 21, No. 2. P. 225–233.